

Etude comparative des complications liées à l'utilisation du cathéter veineux périphérique avec et sans bouchon hépariné à propos de 100 cas.

Ying Chun Liu¹; Togo S.² ; Yéna S.² ; Ouattara MA.² ; Sankaré I.² ; Tu Zheng Liang¹, qiao song¹, Yang Min¹, Jin Ge¹.

¹ 1er Hôpital du Peuple de la province de Zhejiang ; ville de Yong Kang-chine ; 22^e Mission médicale chinoise au Mali.

² Service de chirurgie thoracique et cardiovasculaire, Hôpital du Mali.

Auteur : Ying Chun Liu, infirmière en chef ; E-mail: zgycl@126.com.

Résumé :

Objectif : comparer le résultat du traitement dans le cathétérisme veineux périphérique chez les patients ayant bénéficié de perfuseur avec bouchon hépariné et ceux qui ont été perfusé sans bouchon. **Méthode** : Nous avons colligé 100 patients hospitalisés pendant la période de Juillet 2012 à Décembre 2012 dans les services d'hospitalisation de l'hôpital du Mali qui ont été reparti en 2 groupes pour une analyse comparative. Le groupe témoin (n=50) n'a pas utilisé le bouchon hépariné, Le groupe expérimentale (n=50) a utilisé le bouchon d'héparine pendant les séances de perfusion, L'ablation des cathéters après les perfusions est réalisé 3 ~ 12h après l'arrêt des perfusions. L'observation du thrombus dans la lumière du cathéter est effectuée, et le cathéter est repris à l'échantillonnage aléatoire pour réalisation de culture bactérienne dans les 2 groupes. **Résultats**: Dans le groupe témoin des 50 patients il existe un thrombus dans la lumière du cathéter dans 36 cas. L'examen de culture bactérienne était positif dans 90%, tandis que chez les 50 patients du groupe expérimental on retrouve 3 cas de thrombose du cathéter et on note une absence de germe dans l'examen bactériologique. **Conclusion**: L'utilisation correcte du bouchon hépariné lors des perfusions peut réduire et prévenir de façon significative les complications liées au cathéter notamment la formation de thrombus, leur migration et l'infection.

Mots-clés: bouchon hépariné ; prévention ; cathéters veineux périphériques ; complications.

Summary:

Objective: To compare the outcome of treatment in peripheral venous catheterization in patients who received heparin infusion with cap and those perfused without cap. **Method:** We collected 100 patients hospitalized during the period July 2012 to December 2012 in the intensive care unit of Mali hospital who have been divided into two groups for comparative analysis. The control group (n = 50) did not use the heparin cap, the experimental group (n = 50) used the cap during the sessions heparin infusion catheter. Ablation is performed after infusions 3 ~ 12h at the end of infusion. The observation of thrombus in the lumen of the catheter is performed, and the catheter is taken out random sampling to achieve bacterial culture in the 2 groups. **Results:** In the control group of 50 patients there is a thrombus in the catheter lumen in 36 cases. Examination of bacterial culture was positive in 90%, whereas in 50 patients in the experimental group found 3 cases of thrombosis of the catheter and there is a lack of seed in the bacteriological examination. **Conclusion:** The correct use of the heparin cap in the peripheral venous catheter can reduce and prevent significant complications including catheter-related thrombus formation, migration and infection.

Keywords: heparin cap, prevention, peripheral venous catheters; complications.

Introduction

Le cathéter veineux périphérique est facile à utiliser, confortable pour le patient, permet de réduire le nombre de ponction veineuse lors des soins. Son utilisation est plus avantageuse lors de la prise en charge des urgences .Elle permet d'obtenir une efficacité dans les soins infirmiers. Il est aujourd'hui incontournable dans la pratique médicale des soins infirmiers. Cependant il existe des complications liées à son mauvais usage que nous avons rencontré en milieu de soins tel que les thromboses et l'infection du cathéter. Ceci doit donc interpeler le personnel soignant car les complications chez le patient peuvent être très graves (œdème local, phlébites, embolie veineuses, infection local voir généralisée, hématome locale ...) Les cathéters de perfusion utilisés dans les structures de santé au Mali sont de mauvaise qualité

et mal adaptés avec une double fermeture dont l'une reste pendante lors de la perfusion. (Voir fig. 1) Ceci peut augmenter le risque d'infection et la formation du thrombus.

L'absence de rinçage du cathéter avec le sérum physiologique après la perfusion peut entraîner un reflux sanguin et favoriser la thrombose. L'utilisation du bouchon hépariné peut donc éviter ces complications [1]. Notre étude sur 100 patients nous a permis de retrouver les complications immédiates liées à l'utilisation du cathéter simple lors des perfusions. Les valeurs statistiques retrouvées sont significatives ($P < 0.001$)

Patients et méthode

De Juillet 2012 à Décembre 2012 nous avons colligé 100 patients dans les services d'hospitalisation de chirurgie de l'hôpital du Mali. Les patients étaient repartis en deux groupes. Le groupe témoin est composé de 50 patients chez qui le bouchon hépariné n'a pas été utilisé et le groupe expérimental 50 patients également avec utilisation du bouchon hépariné. L'âge moyen est de 45,32 années. Le sexe masculin représente 45 cas, le sexe féminin est de 54 cas. Dans le groupe témoin 3 patients ont développé une phlébite, 2 patients ont présenté un œdème local avec douleur localisée et une infection autour du cathéter intraveineux. 2 patients ont développé une thrombophlébite confirmée à l'échographie. Un patient a développé une thrombose de la veine sous Clavière droite et 1 patient une thrombose fémorale du membre Inférieur. Chez les patients du groupe expérimental nous n'avons pas trouvé d'infection péri-cathéter ni des cas de thrombose. Dans le groupe témoin, après la perfusion la fermeture pendante est utilisée immédiatement pour refermer le cathéter, alors que dans le groupe expérimental, l'aiguille de perfusion est placée à travers le bouchon hépariné et après l'arrêt de la perfusion l'aiguille est retirée tout simplement laissant en place le bouchon bien fermé empêchant ainsi le contact direct avec la lumière du cathéter. Il est nécessaire de rincer le cathéter avec du sérum salé après chaque perfusion. Avant toute perfusion nettoyer correctement la surface externe du bouchon avec de la Bétadine dermique, ou de l'alcool à 70°. Dans les deux groupes de patient la durée de l'utilisation des cathéters est de 3 à 5 jours. Le cathéter est retiré

généralement au bout de 3 à 12 heures après l'arrêt des perfusions. La présence de thrombus dans le cathéter est ensuite vérifiée et enregistré. Nous avons choisi au hasard 10 patients dans les deux groupes pour la bactériologie du cathéter. Les différents résultats ont été ensuite comparés.

Résultats

Tableau 1 : Tableau de comparaison des 2 groupes par rapport à la formation du thrombus dans le cathéter.

Groupe	Nombre	Thrombus formé	Pas de thrombus	P value
Expérimental	50	2	48	P<0.001
Témoin	50	36	12	P<0.001

Tableau 2 Tableau de comparaison des 2 groupes par rapport au résultat de la bactériologie.

Groupe	Nombre	Culture positive	Culture négative	P value
Expérimental	10	0	10	P<0.001
Témoin	10	9	1	P<0.001

Discussion et revue de la littérature

Comme on peut le voir dans le Tableau I, 72% des patients chez qui le bouchon hépariné n'est pas utilisé ont présenté un thrombus du cathéter et seulement 4% pour les patients du groupe expérimental. Ce résultat obtenu pour le groupe expérimental s'explique par le fait que le cathéter n'a pas été rincé correctement après la perfusion ce qui a entraîné un retour de sang veineux dans le bouchon hépariné. Lorsque le cathéter est bien rincé son utilisation peut être prolongée avec le bouchon hépariné et peut également permettre d'éviter les complications. Son mauvais usage peut provoquer une thrombose du cathéter réduisant ainsi son temps d'utilisation. [2]. Il est cependant très difficile de rincer correctement le cathéter portant un double orifice avec une fermeture pendante. Le retour sanguin dans le

cathéter est observé par la différence de pression dans le cathéter et entraîne donc la formation du thrombus. (Figure 2, Figure 3, Figure 4). La thrombose peut directement obstruer la lumière du cathéter empêchant ainsi de réaliser la perfusion. Ailleurs de petits caillots peuvent se détacher sous pression entraînant souvent des risques d'embolie pulmonaire, de thrombose veineuse profonde et d'autres complications dangereuses. Dans le groupe témoin nous avons enregistré 1 cas de thrombose veineuse profonde du membre supérieur droit où le cathéter avait été placé.

La phlébite est une complication fréquente et souvent grave rencontrée dans l'utilisation du cathéter intraveineux. L'incidence est de 2% à 26% [2]. Il existe une relation entre la durée de la mise en place du cathéter et l'apparition des phlébites. Aux USA la durée des cathéters est de 3 jours [3], la revue de la littérature en Chine rapporte un délai de 5 jours [4]. En général la durée de la mise en place du cathéter ne doit pas excéder 3 à 5 jours. En dehors de l'effet inflammatoire des médicaments, l'asepsie pendant la mise en place et l'utilisation du cathéter est aussi un facteur primordial de l'apparition des phlébites [5]. Dans le tableau 2 nous pouvons constater que chez 90% des patients du groupe témoin la culture bactérienne est positive. Nous avons retrouvé différents types de bactéries tels que *Escherichia coli* ; le *Pseudomonas aeruginosa* etc. Nous comprenons que jusqu'à nos jours le bouchon hépariné n'est pas utilisé encore dans les structures sanitaires au Mali. Le cathéter avec fermeture utilisé au Mali comporte 2 orifices avec deux fermetures mobiles. Dans son utilisation multiple il est très facile d'infecter les fermetures aussi bien que les orifices du cathéter entraînant très souvent les phlébites. La présence de sang dans le cathéter est un milieu de culture qui favorise également l'apparition des phlébites. Il faut donc diminuer considérablement les ouvertures répétées du cathéter afin de ne pas polluer et infecter celui-ci. Le bouchon hépariné est fermé de façon hermétique empêchant ou réduisant toute possibilité de pollution du cathéter. (Fig. 5 :6)

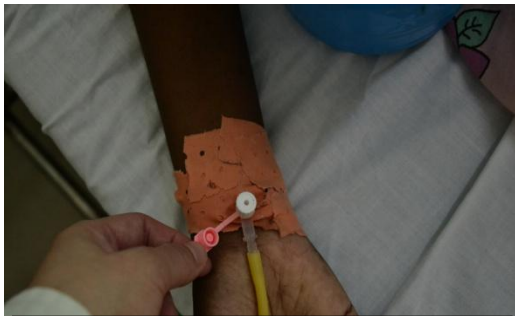
Pour les mesures de prévention de la thrombose du cathéter, il faut fermer le régulateur de débit à la fin de la perfusion. On utilise 10 ml de sérum physiologique pour rincer le cathéter. 5 à 6ml de sérum sont injectés lentement et secondairement 2 à 3 ml rapidement injectés

qui seront maintenus dans la lumière du cathéter juste pendant 1 seconde. Il faut répéter cet exercice 2 à 3 fois puis injecter 1 à 2 ml à travers le bouchon hépariné qui est remplacé (Fig. 7). Au Total 15 ml de sérum suffisent pour le rinçage du cathéter. Le rinçage correct du cathéter permet de l'utiliser de façon correcte et efficace. Lorsque le sérum physiologique est utilisé pour la perfusion, il est recommandé juste avant la fin de la perfusion d'injecter rapidement une bonne quantité de sérum et de retirer lentement l'aiguille du bouchon hépariné (Fig. 8). Lorsque la perfusion n'est pas possible, il faut rapidement aspirer dans la lumière du cathéter avec une seringue. Si le bouchon n'est pas perméable, il est préférable de le remplacer. Il ne faut jamais injecter de force ou purger dans le cathéter ce qui pourrait entraîner la migration des caillots. Pour les mesures de prévention de l'infection du cathéter, il faut utiliser 2% de Povidone iodée pour désinfecter de l'intérieur vers l'extérieur la surface cutané sur environ 8 cm de diamètre. Après séchage de la peau, procéder à la prise de la voie veineuse. Il est recommandé de désinfecter correctement la surface du bouchon hépariné avec la Povidone iodée 2% ou l'alcool à 70° avant chaque utilisation pour la perfusion. Il faut maintenir le cathéter fermé par le bouchon hépariné et réduire ou empêcher l'ouverture inutile et faire attention aux règles d'asepsie dans les manipulations du cathéter. Maintenir propre et sec le sparadrap utilisé pour la fixation du cathéter.

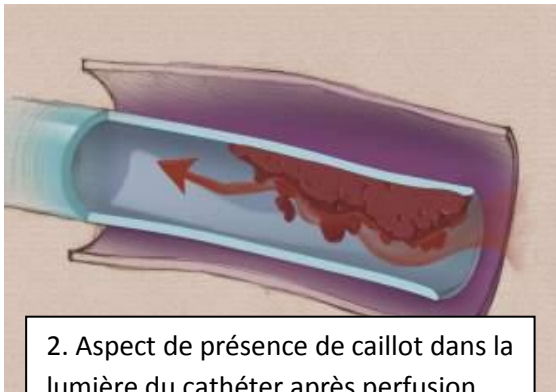
Conclusion :

L'utilisation correcte du bouchon hépariné sur les cathéters périphériques pendant les perfusions est une pratique courante dans les pays développés et aussi dans plusieurs pays en développement selon un consensus international établi. Toutefois, pour des raisons économiques, au Mali le cathéter de perfusion est simplement utilisé sans l'association du bouchon hépariné. Le plus important est le concept de la méconnaissance de son utilisation au sein du personnel infirmier. Il est donc urgent de l'introduire et de renforcer la formation des infirmiers maliens dans l'usage du bouchon hépariné, ce qui réduira les complications telles que la thrombose veineuse, la phlébite, les embolies pulmonaires etc....


Figures:




1. Le cathéter sans bouchon hépariné utilisé pour les



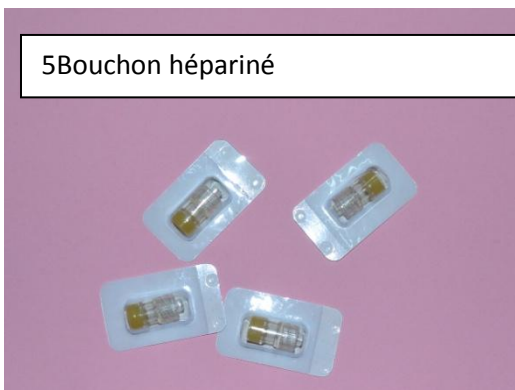2. Aspect de présence de caillot dans la lumière du cathéter après perfusion



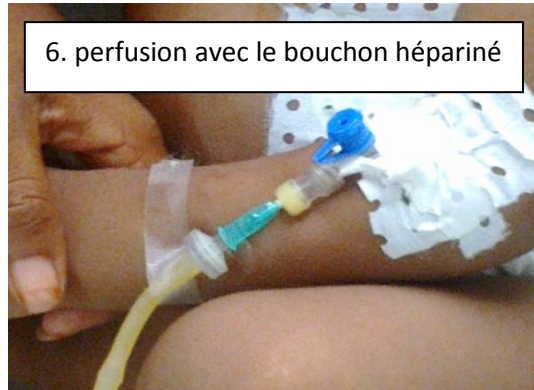3. Retour sanguin dans le cathéter



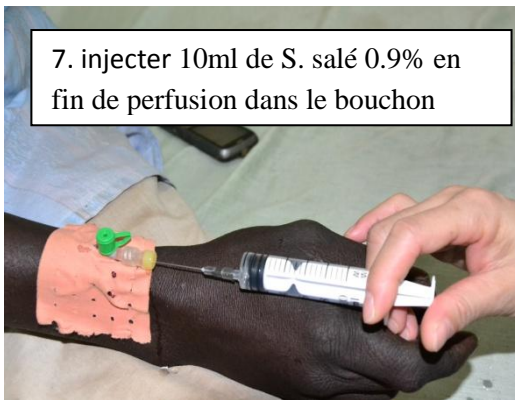
4. Formation de caillot après l'ablation du cathéter



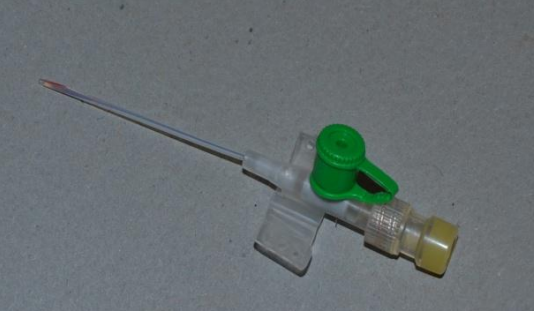5 Bouchon hépariné



6. perfusion avec le bouchon hépariné



7. injecter 10ml de S. salé 0.9% en fin de perfusion dans le bouchon



8. Ablation du cathéter avec le bouchon hépariné

Références:

- [1] Bai Hongying ; Causes and prévention of complication of intravenous catheter needle in Clinical application [J] 2012 .4 (11)
- [2] Tan Lai Kam ; La bonne utilisation du cathéter veineux périphérique ter Jilin [J] 2010,31 (2): 207
- [3] Chen Xianchun, Feng Yue, Song Shuang, et al. Problèmes rencontrés dans l'application clinique des cathéter veineux [J] Journal of Practical Nursing, 2002,18 (1): 43.
- [4] Li Xiaoyan, Liu Yang, Chen Weihong. Le délai d'utilisation du cathéter veineux [J].Chinese Journal of Nursing. 2002,35 (5) :300-301.
- [5] Cui Rong, Jiaoguang Lin, Zhang Yumin, Wang Jun Ling ; Etude expérimentale sur le délai d'utilisation du cathéter intraveineux et la réponse inflammatoire veineuse [J] China Foreign medical treatment 2008 .18 :7